

ARCHIVOS DE LA SOCIEDAD ESPAÑOLA DE OFTALMOLOGÍA

www.elsevier.es/oftalmologia



Artículo original

Queratitis infecciosas en 262.191 láser in situ keratomileusis

F. Llovet-Osuna*, V. de Rojas Silva, M. Martínez del Pozo y J. Ortega-Usobiaga

Clínica Baviera, Instituto Oftalmológico Europeo, Madrid, España

INFORMACIÓN DEL ARTÍCULO

Historia del artículo:

Recibido el 13 de febrero de 2008

Aceptado el 6 de octubre de 2010

On-line el 3 Diciembre 2010

Palabras clave:

Queratitis infecciosa

Cirugía ocular láser

Láser in situ keratomileusis

Ablación de superficie

Complicaciones tras LASIK

RESUMEN

Objetivo: Estudiar la incidencia de queratitis infecciosas (QI) tras láser in situ keratomileusis (LASIK), el diagnóstico, la actitud terapéutica adoptada, el manejo y los resultados.

Material y método: Hemos realizado un estudio retrospectivo, entre los 262.191 ojos intervenidos consecutivamente con LASIK, en nuestros 20 centros, durante el periodo comprendido entre septiembre de 2002 y diciembre de 2009, de todos aquellos casos susceptibles de ser diagnosticados como QI, tanto por la clínica, como por los hallazgos biológicos.

Resultado: Han sido recogidos un total de 82 casos de queratitis infecciosas, lo que supone una incidencia del 0,031%.

Se presenta la distribución por sexo, la edad media de los pacientes, la media de días transcurridos desde la cirugía, el cuadro clínico, los factores predisponentes, la actitud terapéutica, las complicaciones, la filiación del germen causal, y la pérdida de líneas de visión.

Conclusiones: La queratitis infecciosa tras LASIK es una complicación poco frecuente. El diagnóstico temprano y el manejo del proceso son determinantes a la hora de establecer un pronóstico. En nuestra casuística todos los casos se resolvieron sin causar otras complicaciones de gravedad.

© 2010 Publicado por Elsevier España, S.L. en nombre de Sociedad Española de Oftalmología.

Infectious keratitis in 266,191 laser in situ keratomileusis

ABSTRACT

Objective: To study the incidence of infectious keratitis (IK) after laser-assisted in situ keratomileusis (LASIK), along with its diagnosis, therapeutic action taken, its management and the results.

Material and method: We carried out a retrospective study of 262,191 eyes intervened consecutively with LASIK, in our 20 centres, during the period from September 2002 and December 2009. All the cases susceptible to being diagnosed with IK, either clinically or due to the biological findings were analysed.

Results: A total of 82 cases were found with infectious keratitis, which assumed an incidence of 0.031%.

Keywords:

Infectious keratitis

Laser eye surgery

Laser in situ keratomileusis

Surface ablation

LASIK complications

* Autor para correspondencia.

Correo electrónico: fllovet@clinicabaviera.com (F. Llovet-Osuna).

0365-6691/\$ – see front matter © 2010 Publicado por Elsevier España, S.L. en nombre de Sociedad Española de Oftalmología.

doi:10.1016/j.oftal.2010.10.010

Distributions are presented by gender, mean age of the patients, mean days since the surgery, the clinical signs and symptoms, predisposing factors, therapeutic action, complications, details of the causal germ, and the loss of lines of vision.

Conclusions: Infectious keratitis after LASIK is a rare complication. The early diagnosis and management of the process are determining factors when establishing the prognosis. In our series all the cases were resolved without causing any other serious complications.

© 2010 Published by Elsevier España, S.L. on behalf of Sociedad Española de Oftalmología.

Introducción

La corrección de las ametropías con la técnica LASIK no está exenta de complicaciones^{1,2}. La queratitis tras LASIK es una complicación que puede debutar en el post-operatorio de la técnica quirúrgica, clasificándose, según su origen en: no infecciosas (por ejemplo, queratitis lamelar difusa -DLK-) e infecciosas.

Las queratitis infecciosas, motivo de nuestro estudio, pueden agruparse, según su presentación en el tiempo en: tempranas (antes de los 7 días), causadas mayoritariamente por gérmenes gram +; o tardías (después de los 7 días), siendo la micobacteria el agente causal más habitual en esta etapa³.

Entre las fuentes originarias de la contaminación se mencionan la flora ocular, algunos instrumentos utilizados para manipular el ojo, las manos del cirujano, o factores ambientales. Diversos son los organismos implicados en el origen de las queratitis infecciosas post-LASIK (virus, bacterias, hongos, parásitos)^{4,5}.

Como factores de riesgo para este tipo de infecciones, según refiere Karp⁴ en un estudio sobre queratitis infecciosas tras LASIK, se incluyen: el ojo seco, la blefaritis, el uso de lente de contacto tras la intervención, la contaminación de la lágrima artificial, el uso de corticoides y el defecto epitelial.

La queratitis infecciosas se presentan, según diversos estudios^{6,7}, con una incidencia cifrada entre el 0,1 y el 0,31%. Según los datos del *Corneal Clinical Comité de la American Society of Cataract and Refractive Surgery (ASCRS)*, del 2001⁸, la incidencia es de una infección en cada 2.919 procedimientos LASIK (0,034%).

Material y método

Se ha realizado un estudio retrospectivo, entre los 262.191 ojos intervenidos consecutivamente con LASIK, en nuestros centros, durante el periodo comprendido entre septiembre de 2002 y diciembre de 2009 de todos aquellos casos susceptibles de ser diagnosticados como QI, tanto por la clínica, como por los hallazgos biológicos.

Todos los ojos incluidos en el estudio fueron operados consecutivamente en alguno de nuestras clínicas, por alguno de los 90 cirujanos que componen el equipo médico.

A todos los pacientes se les sometió a un examen oftalmológico estándar para cirugía refractiva, aplicando los criterios de inclusión/exclusión al uso, antes de realizar la indicación quirúrgica de la corrección de la ametropía, correspondiente a cada caso, con la técnica LASIK. Recibieron explicación individualizada de su defecto ocular, alternativas a la corrección del mismo, indicación quirúrgica, técnica a utilizar, pronóstico y

complicaciones y se les solicita el preceptivo consentimiento informado.

En el preoperatorio, durante los 3 días previos a la intervención, se instruye a los pacientes para que efectúen maniobras de higiene ocular preoperatorias (se provee de instrucciones escritas al respecto), mediante el lavado de párpados y reborde parpebral con toallitas limpiadoras.

El tallado lamelar de la córnea se efectuó siempre con las diversas unidades del microqueratomo MORIA LSK-ONE (Microtech Inc., Moria, France), disponibles en cada clínica. El tallado refractivo, o tratamiento propiamente dicho de la ametropía, se realizó con uno de los láseres excímeros TECHNOLAS 217 (Bausch & Lomb, Claremont, CA), MEL G-Scan (Carl Zeiss Meditec Inc., Jena, Germany), disponibles. Los protocolos pre-, intra- y post-operatorios empleados en todos los casos fueron idénticos, dictados por la Dirección Médica General y supervisados por las diferentes direcciones médica y de enfermería de cada clínica.

Las revisiones post-operatorias se realizaron de la manera siguiente: primera revisión en el post-operatorio inmediato, segunda revisión a los 30 minutos, tercera revisión a las 12 horas, cuarta revisión a los 7 días, quinta revisión al mes, sexta revisión a los tres meses, y sucesivas revisiones según cada caso en particular hasta el alta.

El tratamiento post-operatorio estándar instaurado fue (sin oclusión): tobramicina 3 mg/ml + dexametasona 1 mg/ml en colirio (TobraDex, Alcon Laboratories, Barcelona, Spain), 4 veces por día durante una semana, además de un lubricante ocular sin conservantes.

Se han recogido, como datos relevantes, en los pacientes afectados de este tipo de complicación, la edad, sexo, días transcurridos desde la cirugía hasta la presentación del cuadro clínico, factores predisponentes, síntomas y signos, pérdida de líneas de la mejor agudeza visual corregida, actitud terapéutica, otras complicaciones (como la ablación del lentículo), y filiación del germen o gérmenes causales.

El estudio estadístico se realizó con el programa estadístico SPSS 10.1 para Windows® (SPSS Inc. Chicago, USA), evaluando la significación estadística de las diferencias con el t test de Student y el T test para datos apareados en el estudio de datos cuantitativos. Se consideró estadísticamente significativo un valor de $p < 0,05$.

Resultados

De los 262.191 ojos incluidos en el estudio, 82 fueron susceptibles de haber padecido queratitis infecciosa (absceso corneal) (tabla 1).

La edad media de los pacientes con este tipo de complicación fue de $37,5 \pm 10$ años (rango entre los 19 y los 62). La

Tabla 1 – Características generales

Total de la muestra: 262.191 ojos
Nº de ojos con queratitis infecciosa: 82 ojos (0,031%)
Nº de pacientes con queratitis infecciosa: 73 pacientes
Edad media: 37,5 ± 10 años
Distribución por sexo: 43 (58%) hombres y 30 (42%) mujeres
Presentación:
En OD: 40 casos
En OI: 42 casos
Bilateralidad: 9 casos
Tiempo mínimo de seguimiento tras LASIK: 5 meses
Tiempo de aparición desde la intervención: 16 días ± 33 (entre 1 y 180 días)

distribución por sexos fue de 43 hombres (58,9%) y 30 mujeres (41,1%).

La infección corneal se presentó en 40 ojos en OD y en 42 en OI; siendo en 9 pacientes la presentación bilateral.

El tiempo medio transcurrido entre la intervención y la aparición de los primeros síntomas fue de 16 días ± 33 (entre 1 y 180 días); en 52 ojos (63%) debuta antes de los 7 días (media 3,5 ± 1,7 días, rango entre 1 y 7 días) y en 30 (37%) transcurrida la semana (media 35,2 ± 59 días, rango entre 8 y 180 días).

Entre los factores de riesgo se detectaron: siete casos de defecto epitelial durante el tallado lamelar de la córnea con el microqueratomo, tres pacientes con blefaritis, dos profesionales sanitarios de medio hospitalario, dos trabajadores relacionados con granja agrícola/animal, un traumatismo ocular, un caso de ojo seco.

En lo que se refiere a la clínica, 61 (80,4%) pacientes relataron síntomas, y únicamente 12 (19,6%) casos fueron asintomáticos (en los que el hallazgo fue casual, tras una revisión protocolizada).

Entre los síntomas: referían dolor 36 pacientes, 26 disminución de visión, 32 ojo rojo. Infiltrados se hallaron en los 82 ojos (100%) (en 54 ojos solo se apreció un único infiltrado, en 11 ojos fueron dos, tres y cuatro infiltrados en 6 casos respectivamente, y más de 5 infiltrados en 5 ojos) (fig. 1, tabla 2).

En 19 ojos se instauró, a criterio del cirujano responsable, inicialmente tratamiento empírico con colirios tópicos

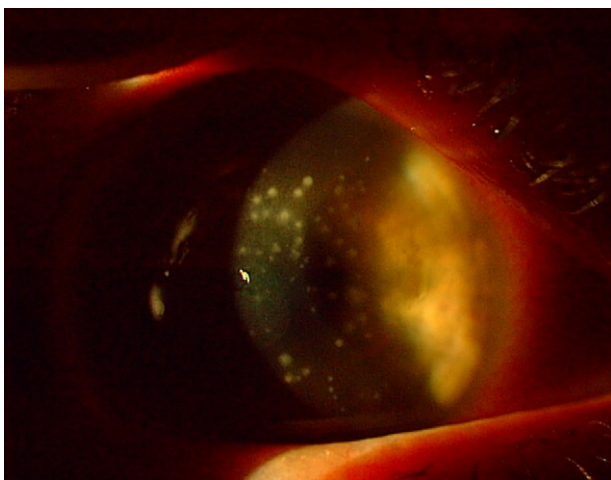


Fig. 1 – Paciente MRS. Queratitis infecciosa tras LASIK: múltiples infiltrados. Imagen tomada en la visita diagnóstica.

Tabla 2 – Clínica

Nº de ojos con queratitis infecciosa: 82 ojos
Nº de pacientes con queratitis infecciosa: 73 pacientes
Pacientes asintomáticos: 12 (19,6%)
Pacientes sintomáticos: 61 (80,4%)
Dolor: 36 casos (43,9%)
Ojo rojo: 32 casos (39%)
Disminución visión: 26 casos (31,7%)
Infiltrados: 82 ojos (100%)
Secuelas
Leucoma corneal residual: 34 ojos
Ablación del lentículo: 1 ojo
Pérdida ≥ 1 línea de visión corregida: 19 ojos (23%)

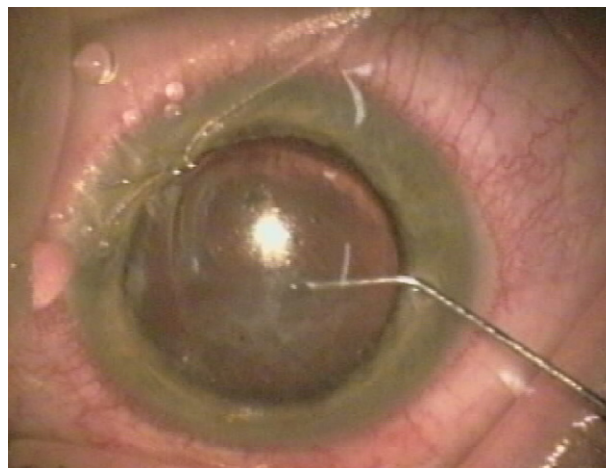


Fig. 2 – Paciente TSM. Lavado de la internase en tratamiento local de la queratitis infecciosa tras LASIK. Tratamiento empírico con vancomicina.

fortificados (de estos en 12 casos se procedió posteriormente a tratamiento local). En los otros 63 ojos restantes, directamente se procedió de inicio al levantamiento del flap y lavado de zona afectada y la interfase con antibioticoterapia (vancomicina fortificada + amikacina fortificada en los casos tardíos) (fig. 2). En todos los casos se mantuvo tratamiento tópico con colirios fortificados hasta la mejoría o resolución del cuadro clínico (tabla 3).

En 61 casos se ha documentado toma de muestra corneal, remitida al laboratorio de referencia, previa al inicio de cualquier tratamiento. De todas las muestras procesadas en el laboratorio: 35 dieron negativas y 26 positivas. Los gérmenes causantes de la infección fueron: 11 casos por *Staphylococcus epidermidis*, 10 casos por *Streptococcus pneumoniae*, 3 por *Streptococcus viridians*, 1 por *Streptococcus pyogenes* y 1 por *Staphylococcus aureus* (tabla 4).

Como complicaciones y secuelas anotamos: 34 ojos con leucomas residuales y una ablación del lentículo corneal (fig. 3).

Únicamente en 19 ojos (23%) se perdieron una o más líneas de la MAVC (mejor agudeza visual corregida) respecto a la inicial preoperatorio. Preoperatoriamente el 66% de los ojos tenía una agudeza visual corregida de 20/25 o mejor, mientras que en el 97,8% era de 20/40 o mejor; al alta del proceso infeccioso

Tabla 3 – Actitud terapéutica recomendada**Levantar el flap (lift-flap)***Toma de muestras*

Sangre, agar-chocolate y Sabouraud
Thyoglicato
Lowenstein-Jensen o Middlebrook agar, en infección tardía
Gram, Gomori m silver, Ziehl-Neelsen

Irrigación de la interfase:

Infección temprana: vancomicina 50 mg/ml
Infección tardía: vancomicina 50 mg/ml + amikacina 35 mg/ml

Tratamiento con colirios fortificados hasta obtener resultado de cultivo:

Infección temprana (sospecha gram+):
Vancomicina 50mg/ml (cada 30 minutos) colirio fortificado
Quinolona de 4ª generación (cada 30 minutos) colirio
Doxicilina 100 mg (cada 12 horas) v.o.
Evitar corticoides

Infección temprana (sospecha de organismos oportunistas):
Vancomicina 50 mg/ml (cada 30 minutos) colirio fortificado
Amikacina 20 mg/ml (cada 30 minutos) colirio fortificado
Quinolona de 4.ª generación (cada 30 minutos) colirio
Doxicilina 100 mg (cada 12 horas) v.o.
Evitar corticoides

Tabla 4 – Germen causal

Nº de ojos con muestra remitida a laboratorio: 61 ojos

Cultivo positivo: 26 ojos

Germen causal

Staphylococcus epidermidis: 11 casos
Streptococcus pneumoniae: 10 casos
Streptococcus viridians: 3 casos
Streptococcus pyogenes: 1 caso
Staphylococcus aureus: 1 caso

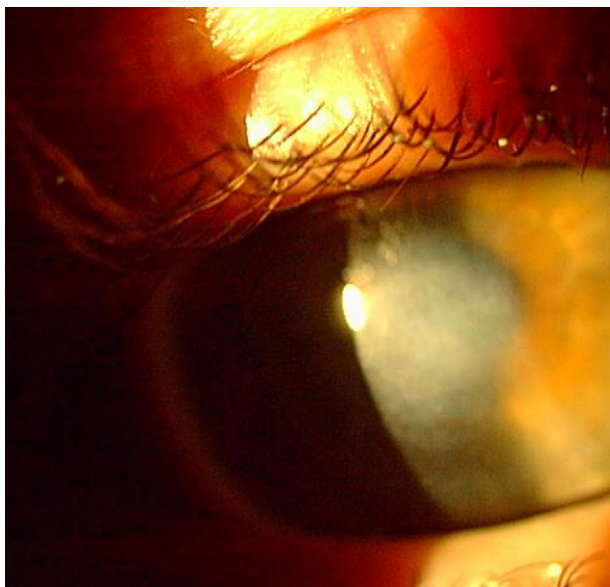


Fig. 3 – Paciente MRD. Leucoma corneal central tras resolución de queratitis infecciosa tras LASIK.

(QI) en el 53% de los ojos la visión era de 20/20, mientras que en el 94,5% lo era de 20/40 o mejor.

Discusión

La queratitis tras LASIK es una complicación que puede debutar en el post-operatorio de la técnica quirúrgica. Moshirfar⁴ presenta los datos de un estudio realizado en 10.477 ojos intervenidos con LASIK; en 279 de ellos se diagnosticó queratitis, de los cuales el 12% fueron infecciosas (0,31% del total de ojos operados) y el 88% no infecciosas (DLK); de los 33 ojos que presentaron queratitis infecciosa, 5 lo fueron por herpes simple (VHS), 18 casos por adenovirus, y únicamente en 10 (0,095%) del total de ojos del estudio la causa no fue viral (bacterias, hongos, o parásitos).

En nuestro estudio, ampliado de uno anteriormente realizado por nuestro equipo⁹, encontramos una incidencia de 82 casos sobre un total de 262.191 ojos intervenidos consecutivamente con la técnica LASIK, en un periodo determinado de tiempo, lo que supone una tasa del 0,031% (1 caso cada 3.234 intervenciones). Cifra que coincide con los datos de la ASCRS en 2001 (basados en 116 infecciones comunicadas por los cirujanos que realizan LASIK, entre 338.550 procedimientos, determinando que la incidencia de queratitis infecciosas post-LASIK era 0,03%).

En otro estudio realizado por Chang¹⁰ sobre 83 ojos documentados como queratitis infecciosa: en el 49,4% de los casos la presentación fue temprana, durante los 7 primeros días (media de 2,7 días), y causada mayoritariamente por gérmenes gram + (22 ojos), seguido de cándida (5 ojos) y causa polimicrobiana en 2 casos; mientras que en los otros 42 ojos (50,6%) el debut del cuadro clínico ocurrió a partir del décimo día (media 27,4 días), siendo el agente causante en 24 ojos (57,1%) la micobacteria, en 9 ojos (21,4%) los gram +, en otros 8 ojos (19%) hongos y en 2 ojos (4,8%) causa polimicrobiana.

Un reciente estudio efectuado por Garg¹¹ en el sur de India, relata la aparición de 17 casos de QI, en 15 pacientes operados de LASIK. Los gérmenes causantes de esas infecciones fueron: hongos (4 ojos), *Nocardia asteroides* (5 ojos), micobacteria atípica (4 ojos), *Acnathameba* (2 ojos), *Corinebacterium* (1 ojo) y *Staphylococcus epidermidis* (1 ojo). Concluye que, dada la zona tropical donde se realizó el estudio, puede ser la razón por la que los agentes causantes de QI fuesen hongos, nocardia y acanthameba.

En el presente estudio el 53,5% de los casos (30 ojos) fueron de aparición temprana (antes de los 7 días) y el 46,5% restante lo fueron entre los 7 y los 180 días.

Los gérmenes causantes de la infección fueron: 11 casos por *Staphylococcus epidermidis*, 10 casos por *Streptococcus pneumoniae*, 3 por *Streptococcus viridians*, 1 por *Streptococcus pyogenes* y 1 por *Staphylococcus aureus*. En ningún caso hubo causa polimicrobiana documentada, ni tampoco micobacterias.

Según Chang¹⁰ los síntomas iniciales que conforman el cuadro clínico de la queratitis infecciosa no viral más frecuentes son: dolor (48,7% de los casos), disminución de la visión (38,5%), fotofobia (29,5%), irritación (25,6%), ojo rojo (24,4%), lagrimeo (9%) y asintomáticos (en el 12,8%). Los infiltrados corneales se aprecian en el 96,1% de las ocasiones.

En nuestra casuística los síntomas más frecuentes fueron: dolor 36 pacientes (43,9% de los casos), 32 ojo rojo (39%) y 28 (31,7%) pacientes referían disminución de visión. Asintomáticos eran el 19,6% de los casos.

Entre los factores de riesgo para este tipo de infecciones, según refiere Karp⁴ en un estudio sobre queratitis infecciosas tras LASIK, se incluyen: el ojo seco, la blefaritis, el uso de lente de contacto tras la intervención, la contaminación de la lágrima artificial, el uso de corticoides y el defecto epitelial. Nosotros hemos apreciado: siete casos de defecto epitelial, tres pacientes con blefaritis, dos profesionales sanitarios de medio hospitalario, dos trabajadores relacionados con granja agrícola/animal, un traumatismo ocular, un caso de ojo seco.

Donnenfeld³ recomienda, en los casos que no responden al tratamiento empírico, levantar el lentículo, tomar muestra y realizar cultivo en agar sangre, agar chocolate, Sabouraud y tioglicolato (todo ello cuando se presenta el caso antes de las 2 semanas); si es posterior, además Lowenstein-Jensen. Como tratamiento inmediato recomienda la irrigación del lentículo y la interfase con vancomicina fortificada, en casos de presentación temprana; cuando la presentación es tardía se añade además amikacina fortificada. Posteriormente recomienda la instilación de colirio de una quinolona de cuarta generación (gatifloxacina 0,3% o moxifloxacina 0,5%), vancomicina o cefazolina fortificadas en colirio, y doxicilina vía oral.

Nuestra actitud terapéutica inmediata sigue este protocolo. En 19 casos se instauró tratamiento empírico con colirios fortificados; de ellos en 12 ojos además se procedió a lavado local en un segundo tiempo. En un total de 63 ojos se realizó "lift-flap" y lavado de la internase. El protocolo ambulatorio, a excepción de la administración de gatifloxacina o moxifloxacina, ya que aún no están disponibles en la farmacopea CEE, es el recomendado por Donnenfeld y otros autores^{3,8}

En cuanto a las secuelas hemos de mencionar, en un caso, la amputación de la lamela corneal, fundamentalmente por la alteración tisular importante que padecía y los infiltrados persistentes; de igual modo que en tres de los casos del estudio de Moshirfar⁷ o cinco en el de Karp⁴. En 34 ojos fueron evidenciables leucomas corneales residuales, siendo causantes en todos los casos de pérdida de una o más líneas de la MAVC, lo que se objetivó en 19 ojos. En el resto de los 63 ojos no se apreció alteración alguna de la agudeza visual corregida al alta.

La queratitis infecciosa tras LASIK es una complicación poco frecuente. La incidencia de queratitis infecciosas tras

LASIK en nuestra casuística es baja (31 casos por 100.000 procedimientos).

El diagnóstico temprano y un abordaje terapéutico inmediato de las queratitis infecciosas resulta fundamental para minimizar las posibles secuelas y mejorar el pronóstico visual.

Conflicto de intereses

Los autores declaran no tener ningún conflicto de intereses.

BIBLIOGRAFÍA

- Melki SA, Azar DT. LASIK Complications: Etiology, management and prevention. *Surv Ophthalmol*. 2001;46:95-116.
- Schallhorn SC, Amesbury EC, Tanzer DJ. Avoidance, recognition, and management of LASIK complications. *Am J Ophthalmol*. 2006;141:733-9.
- Donnenfeld ED, Kim T, Holland EJ, Azar DT, Palmon FR, Rubenstein JB, et al. Management of infectious keratitis following laser in situ keratomileusis. ASCRS White Paper. *J Cataract Refract Surg*. 2005;31:2008-11.
- Karp CL, Tuli SS, Yoo SH, Vroman DT, Alfonso EC, Huang AH, et al. Infectious keratitis after LASIK. *Ophthalmology*. 2003;110:503-10.
- Daines BS, Vroman DT, Sandoval HP. Rapid diagnosis and treatment of mycobacterial keratitis after laser in situ keratomileusis. *J Cataract Refract Surg*. 2003;29:1014-8.
- Lin RT, Maloney RK. Flap complications associated with lamellar refractive surgery. *Am J Ophthalmol*. 1999;127:129-36.
- Moshirfar M, Welling JD, Feiz V, Holz H, Clinch TE. Infectious and noninfectious keratitis after laser in situ keratomileusis Occurrence, management, and visual outcomes. *J Cataract Refract Surg*. 2007;33:474-83.
- Solomon R, Donnenfeld ED, Azar DT. Infectious keratitis after laser in situ keratomileusis: Results of an ASCRS survey. *J Cataract Refract Surg*. 2003;19:2001-6.
- Llovet F, De Rojas V, Interlandi E, Martín C, Ortega J, Baviera J. Infectious keratitis in 204586 LASIK procedures. *Ophthalmology*. 2010;11:232-8.
- Chang MA, Jain S, Azar DT. Infections following laser in situ keratomileusis: an integration of the published literature. *Surv Ophthalmol*. 2004;49:269-80.
- Garg P, Chaurasia S, Vaddavalli PK, Musalidhar R, Mittal V, Gopinathan U. Microbial keratitis after LASIK. *J Refract Surg*. 2010;26:209-16.