

Además incorpora un sistema integrado de aspiración de humos que minimiza la exposición al olor y elimina todas las partículas que se producen durante la intervención, ya que impide que el humo vaya a parar al haz del láser.

Para proceder con el paciente en este tipo de intervención, se precisa de una información previa, que se conoce como "registro", en el que se obtienen los datos de la ciclotorsión, así como la diferencia de centro de pupila entre la medida de diagnóstico (Topolyzer) y la imagen de eyetracker con referencia al limbo (PCSC).

En resumen, las excelencias del sistema radican en la rapidez del tratamiento, el perfil WF-O, la predictibilidad (con un bajo porcentaje de retratamiento), los sistemas de registro-tracking-iluminación, la paquimetría intraoperatoria y finalmente la facilidad de manejo.

□ FEMTO Wavelight FS200

Con el femtoLASIK se pretende obtener un perfil de corte del flap lo más regular y homogéneo posible en el que no haya variaciones en los grosores medidos en diferentes partes. El flap se puede programar en espesor, diámetro, forma (redonda u oval),

posición de la bisagra y ángulo de abordaje. A nivel práctico, se puede orientar la posición según el eje de astigmatismo. También se puede inclinar el borde del flap en ángulo abierto y/o en ángulo cerrado.

Se ha estudiado la predictibilidad del espesor del flap en 132 ojos, con un flap teórico de 115 micras, obteniéndose una media de 113 micras, lo cual confirma la predictibilidad. También se ha valorado la predictibilidad de la medida del grosor del flap por ultrasonidos comparado con OCT, observando que no existen diferencias estadísticamente significativas entre ambos y que además son muy parecidas a las previstas.

Otras características importantes de este aparato son el adecuado centrado del flap, de gran relevancia, así como la posibilidad de utilizarlo para realizar anillos y queratoplastias.

□ Conclusión

Así pues, los beneficios que proporciona este aparato son la rapidez de tratamiento, su versatilidad, la posibilidad de control y centrado del flap, la predictibilidad del espesor del flap y la calidad de la superficie estromal □

□ Casos complicados y solucionados

Dr. Fernando Llovet Osuna. Clínica Baviera, Valencia

Las indicaciones del tratamiento guiado por topografía están descritas en la literatura, destacando entre ellas la solución de un flap inviable como sería un flap en ojal, roto o incompleto; resolver una

ablación irregular⁴ o un descentramiento de la ablación⁵, y algunas anomalías en la visión como pueden ser una imagen fantasma o una diplopía monocular⁶. Otras indicaciones descritas son el crecimiento

epitelial en la interfase⁷, astigmatismos asimétricos, irregularidades corneales tras queratoplastia penetrante, el queratocono frusto y la irregularidad corneal tras un traumatismo corneal.

Para utilizar un tratamiento personalizado guiado por topografía, se puede seguir el algoritmo que se presenta en la figura 5.

Tratamiento de casos complicados en la córnea

La superficie óptica más importante del ojo es la córnea. Cuando la córnea es ópticamente perfecta, la imagen óptica que llegará a la retina también será perfecta. Cuando existe una irregularidad corneal, la

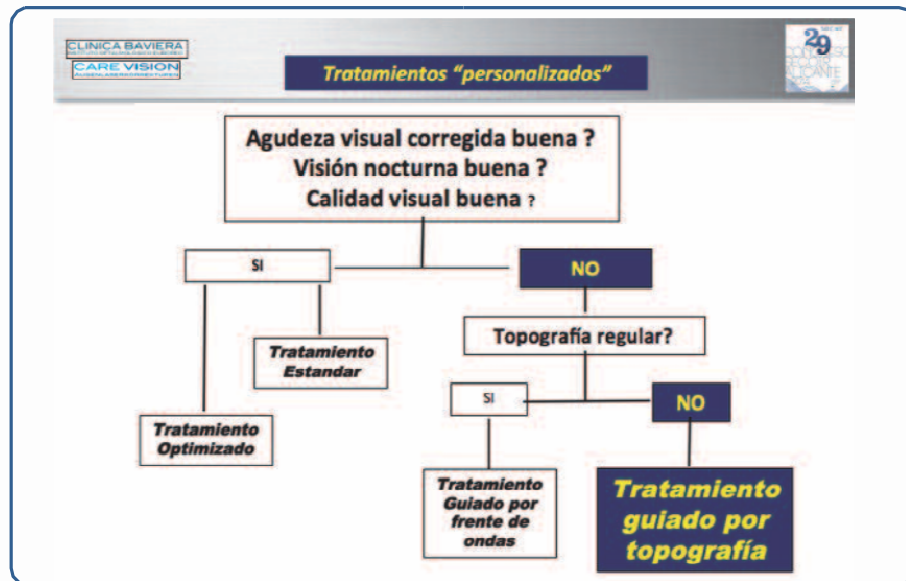


Figura 4

imagen que llega a la retina es anómala. En estos casos, existen dos posibilidades terapéuticas; la primera es la colocación de una lente de contacto rígida, semirrígida o gas permeable. Esto permite regularizar la córnea y por tanto que llegue de forma correcta la imagen a la retina. Sin embargo, se debe tener presente que esta técnica es también un test diagnóstico, ya que indica que si con ello se mejora la visión del paciente, el problema radica en la superficie corneal.

La segunda opción terapéutica es el uso de láser excímer con un tratamiento guiado por topografía. Para realizar este tratamiento se requiere que el paciente refiera la existencia de problemas de visión como puede ser diplopía, pérdida de líneas o imágenes fantasma. También es necesario detectar la existencia de una topografía patológica o irregular y la mejoría de la visión con el test de la lente de contacto permeable. Para realizarlo se recomienda el uso de la plataforma Topolyzer y el láser excímer Wavelight EX500®.



Dr. Fernando Llovet Osuna

□ Casos clínicos

Irregularidad corneal tras un traumatismo

Se trata de un paciente intervenido de pseudofaquia en el que se implantaron lentes multifocales en ambos ojos hace años. Consultó de nuevo por presentar leucoma corneal residual en ojo izquierdo tras el impacto de un cuerpo extraño metálico intracorneal, con pérdida de 8 líneas de su mejor agudeza visual corregida. La prueba de la lente de contacto fue positiva, alcanzando una agudeza visual de 1,2. Posteriormente se realizó tratamiento guiado por topografía, con desepitelización con alcohol, PRK y mitomicina C durante 1 minuto. Con ello, el paciente recuperó el 100% de la visión.

Dislocación del flap por trauma ocular

Paciente intervenida hace 6 años de LASIK, que tras traumatismo fortuito, acude por dislocación, estrías y edema estromal. Se

procedió a “planchar” los flaps. Se realiza tratamiento como en los casos anteriores mejorando la córnea.

Ablación irregular por bisagra ancha en LASIK

En este caso, el cirujano realizó una bisagra ancha y posteriormente aplicó laser, obteniendo un astigmatismo irregular. Se realizó el test de la lente de contacto y se estableció un tratamiento con desepitelización con alcohol +PRK + mitomicina C, consiguiendo una mejor agudeza visual corregida de 1.

□ Conclusión

El tratamiento guiado por topografía ofrece la posibilidad de mejorar la visión. Las claves para ello están en un correcto diagnóstico. Se puede esperar una mejoría en el 80% de los casos, mientras que en el 20% será necesario un nuevo tratamiento refractivo para alcanzar la emetropía □

□ Bibliografía

1. Chernyak DA. Cyclotorsional eye motion occurring between wavefront measurement and refractive surgery. *J Cataract Refract Surg* 2004;30(3):633-8.
2. Swami AU, Steinert RF, Osborne WE, White AA. Rotational malposition during laser in situ keratomileusis. *Am J Ophthalmol* 2002;133(4):561-2.
3. Smith EM Jr, Talamo JH, Assil KK, Petashnick DE. Comparison of astigmatic axis in the seated and supine positions. *J Refract Corneal Surg* 1994;10(6):615-20.
4. Hafezi F, Seiler T. Persistent subepithelial haze in thin-flap LASIK. *J Refract Surg* 2010;26(3):222-5.
5. Kanellopoulos AJ. Topography-guided custom retreatments in 27 symptomatic eyes. *J Refract Surg* 2005;21(5):S513-8.
6. Chen X, Stojanovic A, Zhou W, Utheim TP, Stojanovic F, Wang Q. Transepithelial, topography-guided ablation in the treatment of visual disturbances in LASIK flap or interface complications. *J Refract Surg* 2012;28(2):120-6.
7. Chen X, Stojanovic A, Nitter TA. Topography-guided transepithelial surface ablation in treatment of recurrent epithelial ingrowths. *J Refract Surg* 2010;26(7):529-32.

